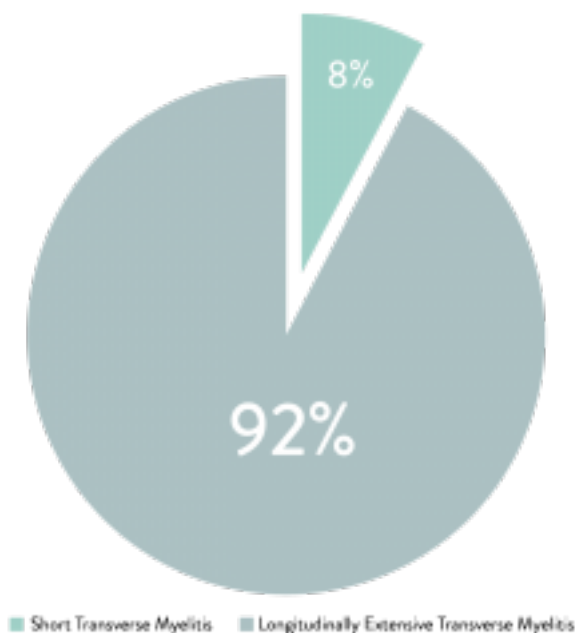


KURZE MYELITISSCHÄDIGUNGEN BEI AQUAPORIN-4-IGG-POSITIVEN ERKRANKUNGEN DES NEUROMYELITIS OPTICA FORMENKREISES

RSPEAK_START

Flanagan et al. haben 2014 eine Untersuchung veröffentlicht, die sich damit beschäftigt, wie oft Patienten mit einer Erkrankung des Neuromyelitis Optica Formenkreises (NMOSD) einen anfänglichen Anfall kurzer transverser Myelitis (en., STM = Short TM) beziehungsweise längs ausgedehnter transverser Myelitis (en., LETM = Longitudinally Extensive TM) erlitten. LETM bezeichnet eine mehr als drei Wirbelkörper lange Schädigung, STM eine bis zu drei Wirbelkörper lange Schädigung. NMO ist gekennzeichnet durch LETM und/oder ein positives Testergebnis auf Aquaporin-4-IgG. Es ist wichtig, die NMO frühzeitig zu erkennen, um die richtige Behandlungsentscheidung treffen und langfristige Schäden vermeiden zu können. LETM ist ein Merkmal der NMO, STM kommt dagegen häufig bei Multipler Sklerose (MS) vor. Die Unterscheidung der Diagnosen zwischen NMO und MS ist wichtig, da die beiden unterschiedliche Behandlungen erfordern. Es ist nicht bekannt, wie häufig STM bei AQP4-IgG-positiver NMO vorkommt.



Die Autoren haben die medizinischen Aufzeichnungen über 319 Patienten untersucht, die AQP4-IgG-positive NMO oder NMOSD hatten. Von diesen 319 Patienten wurden die 25 Patienten (14%) in die Studie aufgenommen, die einen anfänglichen STM-Anfall hatten und bei denen ein MRT 90 oder weniger Tage nach diesem Anfall durchgeführt wurde. Ebenfalls mit aufgenommen wurden 27 Kontrollpatienten mit STM, die AQP4-IgG-negativ waren. Die Enddiagnosen für die Kontrollgruppe waren wiederkehrende remittierende MS (15 Patienten), monophasische STM (10 Patienten) und wiederkehrende STM (2 Patienten). 83% der 25 Patienten mit AQP4-IgG-positiver NMO oder NMOSD machten den behandelnden Arzt unsicher, ob die Diagnose auf NMO lauten sollte, weil die Schädigungen des Patienten kurz waren. Bei den Patienten mit STM war die Verzögerung bis zur Stellung der Diagnose länger (5 Monate) als bei den Patienten mit LETM (0 Monate). Die Autoren identifizierten auch zusätzliche Risikofaktoren für NMO oder NMOSD. Dazu gehören: nicht-weiße Ethnie, fortgeschrittenes Alter, spastische Lähmungen, vorangegangene Autoimmunepisodes in der Krankengeschichte, zentral lokalisierte axiale T2-Hyperintensitäten und T1-Hypointensitäten, Fehlen von oligoklonalen Banden, schwere oder bilaterale Optikusneuritis ohne gute Erholung und lange Episoden von Übelkeit und Erbrechen.

Die Autoren schließen, dass kurze Läsionen bei NMO/NMOSD nicht unüblich sind und Neurologen dies bei der Diagnosestellung berücksichtigen sollten, um die Behandlung nicht zu verzögern beziehungsweise, um nicht die falsche Behandlung zu wählen. Dr. Benjamin Greenberg, Leiter der TM- und NMO-Zentren an der University of Texas Southwestern in Dallas, empfiehlt den AQP4-IgG-Test bei allen Patienten mit TM-Diagnose durchzuführen.

Gabrielle (GG) DeFiebre, *wissenschaftliche Mitarbeiterin der TMA*
Ursprüngliche Forschung: Flanagan EP et al. Short Myelitis Lesions in Aquaporin-4-IgG-Positive Neuromyelitis Optica Spectrum Disorders. JAMA Neurol. 2014;E1-E7.